

# LES PLEURESIES SEROFIBRINEUSES

## I. Définition :

Les pleurésies sérofibrineuses sont des épanchements de liquide citrin, de type exsudatif, riche en albumine et en fibrine, tendant à coaguler spontanément de composition cytologique variable, liés à une inflammation de la plèvre.

Ces caractéristiques permettent d'opposer les véritables pleurésies exsudatives aux hydrothorax, simples transsudats de nature mécanique, pauvres en albumine. Cependant en pratique, les cas limites ou intermédiaires entre exsudats et transsudats ne sont pas rares.

## II. Fréquence –étiologies et physiopathologie

- Ce sont les plus fréquents 70 à 80% .ce chiffre s'est encore accentué par la rare faction des pleurésies purulentes depuis les progrès et l'utilisation quotidienne des ATB.
- Les lésions pleurales dépendent en partie de l'affection causale mais certains aspects sont communs à toutes les étiologies.
  - l'inflammation est responsable 

{	- des phénomènes congestifs - de l'œdème - de l'exsudation fibrineuse
---	---
  - l'abondance est parallèle à l'importance du inflammatoire.
    - la fibrine peut se résorber ou, plus souvent, subir une organisation conjonctive par pénétration, ainsi se forme un épanchement important et une symphyse plus complète des 2 feuillets de la plèvre.
    - parallèlement à l'exsudation liquidienne se produit une érythrodiapédèse et une prolifération desquamation de cellules pleurales, essentiellement des histiocytes.
- Mécanisme de production de l'épanchement : 4 processus peuvent être respectivement en cause
  - ❖ ↑ de la P° dans les capillaire sanguins et les lymphatique sous-pleuraux.
  - ❖ ↓ de la P° oncotique du sang.
  - ❖ atteinte anatomique de la plèvre par processus infectieux, tumoral, vasculaire ou traumatique...
  - ❖ ↑ de la P° negative intrapleurale  $\Pi^{aire}$  à une atélectasive .

## III. Diagnostic positive

- ✓ **Circonstances de découverte** : sont diverses

a) **Le plus souvent brutal** : fait de signes fonctionnels.

- douleurs thoraciques : quasi constante, bloquant la respiration, exacerbées par la toux, le décubitus latéral du côté de l'épanchement.
- toux : sèche, quinteuse, apparaissant aux changements de position.
- dyspnée : fonction de la douleur (polypnée superficielle, et de l'importance de l'épanchement.

b) **Pleurésies fibrineuses de manifestation trompeuses** :

- Douleurs abdominales
- Signes généraux : fièvre, altération de l'état général

c) **Enfin de façon latente** :

Découvertes systématique ou lors du bilan d'une pathologie à distance.

- **Examen clinique** : caractérisé par la triade caractéristique.
  - ↓ ou abolition du M.V.

- ↓ ou abolition des V.V.
- matité franche à la percussion .Elle est hydrique de bois, résistante au doigt, déclive, dont la limite supérieure décrit la courbe de damoiseau qui tourne dans l'aisselle.

#### **Autres signes :**

- ampliation ↓ de l'hémithorax.
- souffle pleurétique, doux, voilé, lointain, expiratoire, inconstant, à la limite supérieure de l'épanchement.
- un frottement pleural (bruit sec de cuir neuf, aux 2 temps de la respiration) et disparaissant en apnée.

## **IV. RADIOLOGIE :**

### **A. Rx thorax face :**

#### **• Epanchement de moyenne abondance :**

Opacité franche et homogène comblant totalement le cul de sac costo-diaphragmatique la limite supérieure floue, concave en haut et en dedans se prolongeant profondément vers l'apex par une ligne bordante.

#### **• Epanchement de grande abondance :**

L'opacité occupe tout un demi-thorax refoulant les organes du médiastin : trachée, pointe du cœur.

#### **\* Epanchement minime**

Comblement du cul de sac costo- diaphragmatique dans ce cas on peut recourir à la radio en position de décubitus latéral (ponction de Muller), le liquide remonte dans l'aisselle et donne une opacité à limite horizontale.

### **B. Rx profil :**

Le diaphragme est effacé du côté atteint (signe de la silhouette) une seule coupole est visible.

**Remarque :** \* si opacité arrive au niveau de l'épine de l'omoplate =2 litres

\* si elle atteint la pointe de l'omoplate= 1 litre

\* si opacité total = 3 litre

### **C. La tomодensitométrie thoracique (TDM)**

Outre l'étude de l'opacité de densité hydrique, de la position, elle permet d'apprécier après évacuations les éléments mdiasteno-pleuro- pulmonaires.

### **D. Ecographie pleurale :**

Les ultrasons se propagent facilement en milieu liquidien, le guidage de la ponction est possible

## **V. La ponction exploratrice**

Geste fondamental, effectuée au lit même du malade, parfois de première intention avant tout autre investigation complémentaire .Elle est réalisé pleine matité après une bonne désinfection des mains de l'opérateur et de la peau du malade. Le plus souvent entre le 7<sup>ème</sup> et 9<sup>ème</sup> espace intercostal en AR (sujet en ponction assise) après anesthésie locale.

Elle authentifie le DGC et affirme le caractère sero-fibrineux de l'épanchement en retirant un liquide clair, citrin, poisseux, il coagule plus rapidement l'étude cyto-chimique le montre.

❖ riche en albumine (plus de 30g / l) et en fibrine, rivalta + LDH > 280UI riche en cellules

❖ L'étude cytologique et bactériologique du liquide systématique, a un intérêt étiologique.

### **Biopsie pleurale**

Réalisée à l'aide de l'aiguille d'Abrams les prélèvements sont réalisés à l'aide d'un système de guillotine.

Brillante dans la tuberculose elle l'est beaucoup moins en cas de cancer, notamment lorsque la pleurésie est récente.

## VI. DIAGNOSTIQUE DIFFERENCIEL

- **Condensation pulmonaire**: la matité est localisée et les râles crépitant évoquent l'atteinte parenchymateuse
- **Atélectasie étendue** : par son silence respiratoire peut simuler une pleurésie à la radio: il existe une rétraction
- **Pachypleurite** : avec ascension de la coupole phrénique

## VII. EVOLUTION:

Dominée le plus souvent par l'étiologie et peut comporter

- ❖ Résorption rapide : avec minimum ou absence de séquelles
- ❖ La constitution de symphyse : plus étendue
- ❖ Passage à la purulence : annoncé par la transformation de la
- ❖ Formule cytologique ( ↑ PN plus altérés )
- ❖ passage progressive à la chronicité;

## VIII. FORMES CLINIQUE

### Formes topographiques :

#### \* Les pleurésies diaphragmatiques :

Sont très douloureuses et s'accompagnent souvent d'un hoquet avec dyspnée intense par paralysée fonctionnelle de la coupole.

L'aspect radiologique est celui d'une surélévation de la coupole diaphragmatique avec conservation du cul de sac costo- diaphragmatique latéral.

Le diagnostic est confirmé par les « incidences positionnelles » notamment le décubitus latéral du côté de l'épanchement.

#### \* Les pleurésies médiastinales :

Donnent des douleurs retro sternales, dyspnée, cyanose, toux, dysphonie, dysphagie

Radio : opacité en bande paramédiane plus large ou triangulaire para cardiaque.

L'absence de traduction sur la radio de profil est un argument diagnostique très suggestif.

#### \* Les pleurésies inter-lobaire :

notamment chez les cardiaques

Radio face : - image floue et mal limitée évoquant une pneumopathie ou  
- image arrondie pseudo tumorale.

Radio profil : montre sur le trajet de la scissure une image en bande, en fuseau, en lentille biconvexe, ou en raquette, très évocatrice.

#### \* Les pleurésies enkystés de la grande cavité

axillaire – postérieurs ou apicales

## IX. FORMES ETIOLOGIQUE

### A) Les PSF tuberculeuses

#### a) La PSF autonome dite « a figuré » :

Elle survient chez l'adolescent ou l'adulte jeune, dans les suites d'une primo infection méconnue ou à tort non traitée.

Son début est variable ; souvent brutal et typique, il peut être trompeur, progressif ou insidieux

#### 1) Les arguments du diagnostic :

##### a) Les éléments de présomption sont :

##### Interrogatoire

- Absence de BDG ou de son contrôle

- P.I. récente
- Cantage familial, scolaire ou professionnel
- Altération de l'E.G : fièvre, anorexie, amaigrissement, sueurs nocturnes

### Réaction cutanées

A la tuberculine (virage récent +++ )

### Liquide pleural

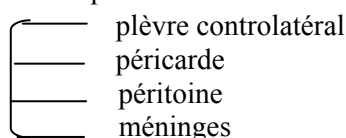
- Riche en protéines, pauvre en glucose  $\leq$  à 0,80 g/l
- Riche en cellules avec lymphocytose majeure (ni spécifique ni constante)

### **b) Les éléments de certitude :**

La présence de BK : exceptionnelle à l'examen direct, plus souvent positives à la culture.  
- Surtout la ponction biopsie pleurale qui révèle la présence de follicules tuberculeux (75% des cas).

#### **2) Bilan :**

- Poids – O° - VS
- Rechercher une dissémination
- Etude de sensibilité du BK



#### **3) Entreprendre le lit :**

Son intérêt est triple il permet :

- une guérison rapide de la plèvre
- prévient les séquelles pleural
- et la dissémination

### b) Les autres pleurésies tuberculeuses :

#### **Selon la tuberculose**

- pleurésie contemporaine d'une P.I rare
- pleurésie contemporaine d'une miliaire tuberculeuse hémotogène souvent bilatérale, parfois hémorragique et dont la faible abondance contraste avec la mauvaise tolérance
- pleurésie contemporaine d'une tuberculose pulmonaire avec lésion parenchymateuse.

#### **Selon le terrain**

- \* pleurésie tuberculeuse du sujet âgé : volontiers torpide, de DGC difficile avec une néoplasie → intérêt de la biopsie.
- \* pleurésie chez un ancien tuberculeux fait penser à une rechute.

### **b) Les pleurésies sérofibrineuses néoplasique :**

Elles sont aussi souvent à liquide clair qu'hémorragique

#### ➤ Les pleurésies néoplasiques secondaires à un KC viscéral :

- facile lorsque le KC est connu.
- difficile lorsque la pleurésie est révélatrice.

La malignité est évoquée devant :

\***Cliniques** : âge avancé, AEG, épanchement récidivant et abondant passant rapidement vers la sérohématité.

\* **Radiologiques** : association à l'épanchement \* image hilare  
\* atélectasie  
\* lâcher de ballon

\* Les éléments de certitude sont fournis par :  
- la cytologie du liquide pleurale.  
- la biopsie pleurale.

➤ **Le mésothéliome pleural ou .KC pleural primitif :**

Évoqué devant une exposition à l'amiante existence de douleurs vives .

**Radio:** feuillets pleuraux sont festonnés, hérissés de bourgeons sessiles .

Le liquide est riche en acide hyaluronique

**Le Dgc** : confirmé par la biopsie.

## c) les PSF infectieuses non tuberculeuses :

### 1) PSF virales :

- rare presque toujours associées a une pnp
- début brutal, fébrile, sans prodromes
- épanchement peu important souvent associés à une péricardite
- la formule est panachée.

Les virus en cause : de la grippe, mononucléose infectieuse, mycoplasme, agent de l'ornithose, fièvre Q.

Diagnostic : sérologie, virale (+) avec ↑ des taux d'AC significative à 15 jours d'intervalle.

### 2) PSF BACTERIENNES :

- \* toutes les pneumonies et suppuration broncho- pulmonaire.
- \* septicémies, typhoïde.
- \* RAA (inter lobaire en galette).

### 3) PSF PARASITAIRE :

- La pleurésie amibienne +++ surtout réactionnelle à des foyers parenchymateux.
- Ascariodose, distomatose → pleurésie à éosinophile

## D) LES PSF D'ONGINE CARDIAQUE : VASCULAIRE

### 1. L'embolie pulmonaire :

Notion de phlébite radio : image d'infarctus pulmonaire

Point de côté, crachat hémoptysique, angoisse.

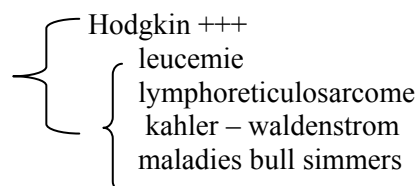
### 2. Autres épanchements d'origine C.Vaire

à la limite du transudat et exsudat

- ➔ OA pleural (a évacuer d'extérieure d'urgence)
- ➔ OAP : IVG décompensée.

## E) AUTRES CAUSES :

### 1) Hémopathie :



**2) Collagénose :**

- LED
- PAN( périarthrite noueuse)
- sclérodermie
- polyarthrite rhumatoïde

**3) Asthme :** éosinophilie pleurale et sanguine

**4) Syndrome de Démons nerfs :** associe une ascite ,fibrome vde l'ovaire et épanchement pleural transudatif

**5) Affection sous diaphragmatique**

à droite : affection hépatique

à gauche : affection pancréatique

{  
-pancréatite aigue  
-pancréatite chronique  
-cancer du pancréas

Côté indifférent : abcès sous phrénique