

TUMEURS & ADENOPATHIES DU MEDIASTIN

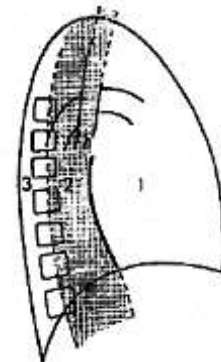
Dr Djenfi - 2013

I. Introduction – Rappel anatomique

Le médiastin est l'espace médiothoracique interpulmonaire.

Il est situé entre :

- En avant : le plastron sternocostal.
- En arrière : le corps des vertèbres dorsales.
- En bas : le diaphragme.
- En haut : le défilé cervico-thoracique.
- En dehors : les plèvres médiastines.



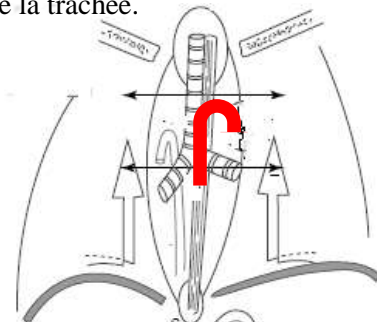
Il contient des structures cardiovasculaires, digestives, bronchiques, glandulaires, graisseuses, ganglionnaires et nerveuses, ce qui explique la diversité et la complexité des pathologies rencontrées.

Il peut être divisé en trois parties dans le sens antéropostérieur:

- Médiastin antérieur : limité en arrière par le plan de la face antérieure de la trachée.
- Médiastin moyen : correspondant à la région pérित्रachéobronchique.
- Médiastin postérieur : situé en arrière du plan trachéobronchique.

Chacune de ces trois parties est divisée en trois étages :

- Supérieur : au dessus de l'aorte horizontale
- Inférieur : sous la carène.
- Moyen : entre l'arc aortique et carène.



II. Circonstances de découverte

- Symptômes généraux :
 - AEG, prurit, érythème noueux, fièvre au long cours, myasthénie, syndrome paranéoplasique...
- Syndromes médiastinaux : valeur topographique ++ :
 - syndrome cave supérieur :
 - cyanose.
 - oedème en pèlerine.
 - turgescence jugulaire.
 - circulation collatérale.
 - signes d'HIC par oedème cérébral.
 - compression trachéale d'une bronche souche :
 - dyspnée inspiratoire.
 - Cornage.
 - Tirage.

- toux sèche.
- variabilité positionnelle des symptômes.
- compression plus distale : atélectasie.
- atteinte neurologique :
 - paralysie récurrentielle gauche (sous la crosse de l'aorte) : dysphonie, voie bitonale. La fibroscopie montre une paralysie de la corde vocale gauche.
 - paralysie phrénique : hoquet, orthopnée, paralysie diaphragmatique.
 - signe de Claude-Bernard-Horner (ganglion stellaire, sympathique cervical) associé au syndrome de Pancaost-Tobias en cas d'atteinte associée des racines C8 D1 :
 - compression de la moelle dorsale, plus rare.
- compression oesophagienne : dysphagie.

Selon la structure comprimée, on peut observer :

Structure comprimée	Syndrome
veine cave supérieure	syndrome cave supérieur
ganglion stellaire	syndrome de Claude Bernard Horner
nerf récurrent	paralysie hémi-laryngée
nerf phrénique	paralysie diaphragmatique
trachée	dyspnée trachéale
œsophage	dysphagie
oreillette	troubles du rythme auriculaire

III. Diagnostic étiologique :

Le médiastin antérieur

1. Les goitres endothoraciques :

Prolongation d'un ou des deux lobes de la thyroïde cervicale dans le thorax, avec toujours connexion entre la thyroïde et le goitre.

Bénin dans 90 % des cas.

Clinique :

- Souvent asymptomatique, mais parfois compression trachéale.
- Pôle supérieur parfois palpable à la base du cou.
- Le plus souvent latents, peu parlant sur le plan endocrinien.

Rx : opacité paratrachéale homogène, rétrosternale supérieure.

Signes évocateurs : déformation de la trachée, calcifications.

Scintigraphie : (faite avant le scanner), donne le dgc mais dans 30% des cas le goitre n'est pas fixant.

Trt : chirurgical, indiqué lorsqu'il existe des signes fonctionnels.

2. Les tumeurs thymiques :

Elles siègent surtout dans le médiastin antéro-sup (40 % des cas), mais peuvent siéger dans le médiastin moyen dans 40 % des cas aussi et dans le médiastin antéro-inf.

Les plus fréquentes sont les thymomes lympho-épithéliaux.

Clinique :

- Age moyen de survenue 40-50 ans.
- Soit asymptomatique de découverte radiologique systématique.
- Soit syndrome cave sup +/- toux, dyspnée, douleurs → symptomatologie pseudo-angineuse.
- Soit syndrome paranéoplasique : la mysasthénie (intérêt de l'EMG) par sécrétion d'auto-anticorps anti-récepteurs de l'acétylcholine.

Biologie : FNS : - L'anémie érythroblastopénique.

- L'hypogammaglobulinémie, auto-anticorps (+)

Rx: opacité bien limitée, totalement rétrosternale (visible uniquement sur le profile), ou latéralisée trapézoïde ou polycyclique.

TDM : indispensable pour préciser le caractère invasif du thymome.

Dgc repose sur l'anapath après biopsie scanno-guidée soit après thoracotomie exploratrice.

Trt : chirurgical, parfois complété par une radiothérapie et/ou chimiothérapie en cas d'exérèse incomplète.

3. Les Tm de la parathyroïde :

Rare, de diagnostic opératoire le plus souvent.

Tm de petite taille,

Hypercalcémie

Le dgc : anapath.

4. Tumeurs germinales du médiastin :

Ces tumeurs sont d'origine embryonnaire composées de tissus divers :

- adulte (mature)
- ou embryonnaire (immature).

Tératomes ou dysembryomes bénins (Kystes dermoïdes) :

Contient des dents, sébum, poils, os ...

Terrain : enfance ou adolescence.

Trt chirurgical.

Tumeurs génitales malignes : (BHCG, α FP)

- Choriocarcinome.
- Séménome.

5. Anévrisme de l'aorte ascendante ou de la crosse de aortique :

C'est une opacité arrondie à limites nettes, dont les parois sont en continuité avec celles de l'aorte.

Le dgc est fait sur le scanner avec injection ou l'IRM.

6. Le kyste pleuro-péricardique :

Siège dans le médiastin antéro-inférieur (angle cardio-phrénique)

C'est une anomalie congénitale du développement du péricarde et de la plèvre

Découverte fortuite.

Rx : opacité arrondie de l'angle cardiophrénique antérieur, au contact de l'ombre cardiaque, de densité hydrique au scanner.

Pas de traitement (ne se complique jamais)

Dgc différentiel : - Masse graisseuse paracardique.
 - Hernie de la fente de Larrey.

Le médiastin moyen

1- Les adénopathies médiastinales :

Rx opacités arrondies, homogènes, polycycliques à contours nets.

ADP bénignes :

1. Sarcoïdose :

- Caractéristiques de la phase initiale de la maladie.
- Rx : ADP interbronchiques parfois latérotrachéale, bilatérales, symétriques et non compressives.
- Clinique :

Souvent découvertes au cours d'un examen radiographique systématique
preuve histologique : Fibroscopie bronchique + biopsies étagées

2. Tuberculose : (primo-infection)

- Plus fréquente chez l'enfant, adulte jeune, souvent asymptomatique.
- gg unilatéraux + image parenchymateuse évocatrice (chancre d'inoculation),
- notion de contagé.
- IDR (+)
- BK dans l'expectoration ou le tubage est rarement positif, sauf en cas de fistulisation.

3. Silicose :

- la topographie élective est intertrachéobronchique.
- elles évoluent vers la calcification en périphérie (aspect en coquille d'oeuf).
- le dgc repose sur la notion de profession exposée et sur les lésions parenchymateuses associées.

ADP malignes :

1. Maladie de Hodgkin

- atteinte médiastinale fréquente : 50 %
- les ADP sont souvent compressives, bilatérales en règle générale et asymétriques.
- la forme histologique le plus souvent en cause est la forme scléronodulaire.

Dgc : ponction sous TDM, médiastinoscopie ou thoracotomie en l'absence d'adénopathie superficielle biopsiable.

2. Lymphomes non hodgkiniens :

- topographie : comme la maladie de Hodgkin ADP hautes, svt compressives, d'autant plus que la croissance tumorale est rapide.

3. ADP métastatiques : d'un Kc :

Locorégional (broncho-pulmonaire, mammaire, œsophage et thyroïdien
À distance : testicule, utérus, appareil urinaire ...

2. Kyste bronchogénique :

- Au contact de l'arbre bronchique.
- Svt asymptomatique mais peut se rompre dans une bronche et s'infecter.
- Densité scannographique hydrique.
- Trt chirurgical.

Le médiastin postérieur

1. Tumeurs nerveuses :

Les schwannomes : bénins ou malins.

Les neurofibromes : ex neurofibromatose de VON RECKLING HAUSSEN

- Tm bénigne sur le plan histologique.
- Taches café au lait.
- Tm cutanée : molluscum pendulum

Les neuroblastomes : haute malignité

Les sympathoblastomes

2. Anévrisme de l'aorte descendante :

- survient surtout chez les sujets âgés
- dgc confirmé par scanner ou IRM.

	Région antérieure	Région moyenne	Région postérieure
Étage supérieur	Goîtres Tumeurs thymiques ADP malignes Anévrismes aortiques		Goîtres
Étage moyen	Tumeurs thymiques Dysembryomes Adénopathies malignes	Kystes bronchogéniques ADP bénignes ADP malignes	Tumeurs nerveuses Pathologie oesophagienne
Étage inférieur	Kystes pleuropéricardiques Tumeurs thymiques Hernies de la fente de Larrey	Hernies hiatales	Anévrismes aorte descendante

